

EXPANSIÓN Y CONDENSACIÓN ÓSEA MICRODENT

CATÁLOGO DE PRODUCTO

www.microdentsystem.com



ÍNDICE

03

**Expansión y
condensación ósea**

06

Kits quirúrgicos

09

Instrumental de cirugía

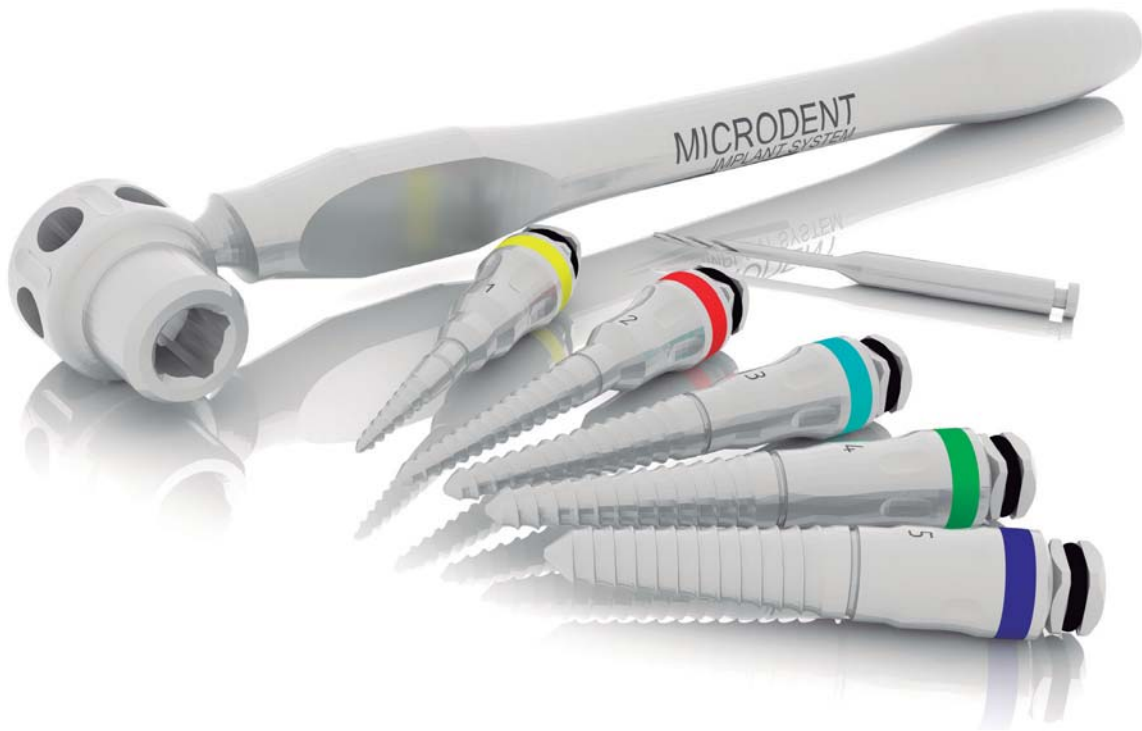
12

Consideraciones clínicas

13

Casos clínicos

EXPANSIÓN Y CONDENSACIÓN ÓSEA MICRODENT



EXPANSIÓN Y CONDENSACIÓN ÓSEA MICRODENT

SISTEMA DE EXPANSIÓN Y CONDENSACIÓN ÓSEA MICRODENT

La expansión ósea juega un papel de vital importancia en la implantología actual. Los expansores de hueso Microdent han aportado a la rehabilitación oral una innovación tecnológica muy importante, convirtiéndose en un producto de referencia mundial y un imprescindible para cualquier profesional de la implantología, gracias a que disminuye al mínimo el trauma quirúrgico y permite un eficaz control medido y progresivo de la expansión en zonas de escasa anchura y densidad, aumentando el grosor sin pérdida de hueso.

Durante la intervención se consigue un perfecto control del eje de inserción del implante y sustituye además el uso de la mayoría de las fresas.

Su doble uso, como condensadores óseos, facilita la mejora de la densidad ósea, obteniendo como resultado un hueso de una calidad idónea para su posterior tratamiento con implantes, y la consecución de una perfecta osteointegración con éxito implantológico a medio-largo plazo.

Microdent patentó a nivel mundial en 1997 los primeros expansores y condensadores roscados para las técnicas atraumáticas de expansión y condensación ósea a rosca.

Patente en España: 9602250

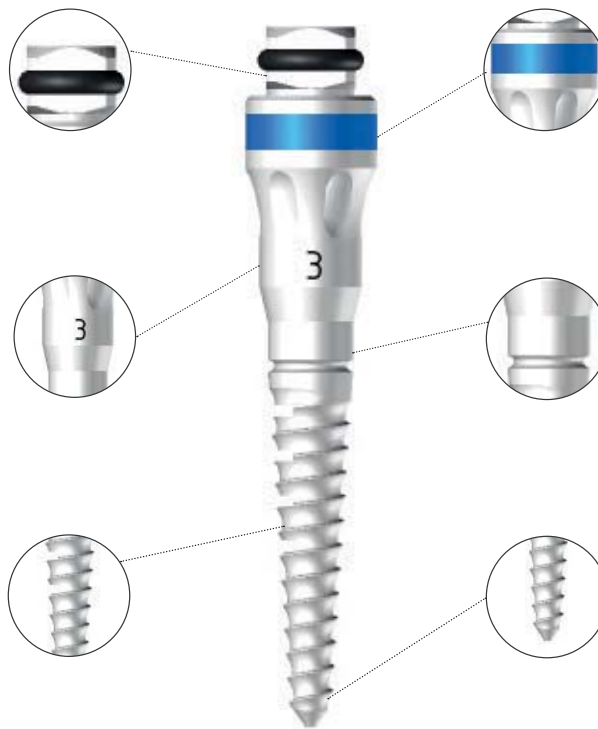
Patente en EEUU: 6146138

Patente en Europa: 023801558

Conexión cuadrada para llaves de contra-ángulo (LC44), manual extraoral (LLEO) y de carraca (LD1).

Código numérico que facilita la identificación como complemento a la identificación por color.

Marcas de profundidad de 8 a 16 mm para mayor control de las perforaciones realizadas.



Código color para una rápida identificación (según grosor de menor a mayor: amarillo -rojo- azul-verde-negro).

Fabricado en acero inoxidable resistente al uso prolongado, para garantizar su funcionalidad.

El paso de rosca consigue un efecto de condensación que mejora la calidad ósea para la realización de carga inmediata, a la vez que el sangrado producido favorece la osteointegración.

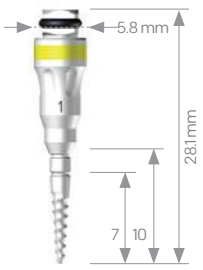
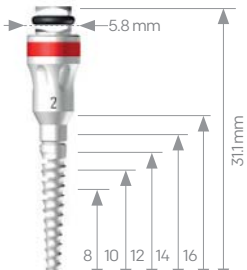
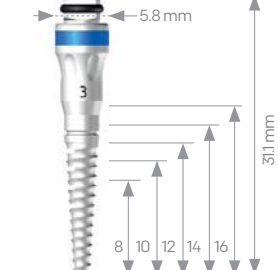




El uso de los expansores y condensadores Microdent (universal para todos los sistemas de implantes) mejora las tasas de éxito de los implantes colocados.

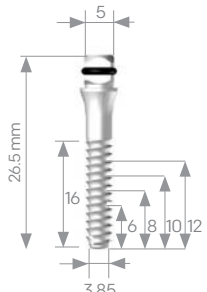
EXPANSORES Y CONDENSADORES MICRODENT

Los expansores y condensadores Microdent permiten rehabilitar áreas complejas, revertiendo el proceso de pérdida ósea mediante la remodelación tridimensional de la arquitectura del tejido óseo tanto cualitativa como cuantitativamente.

Características técnicas del producto

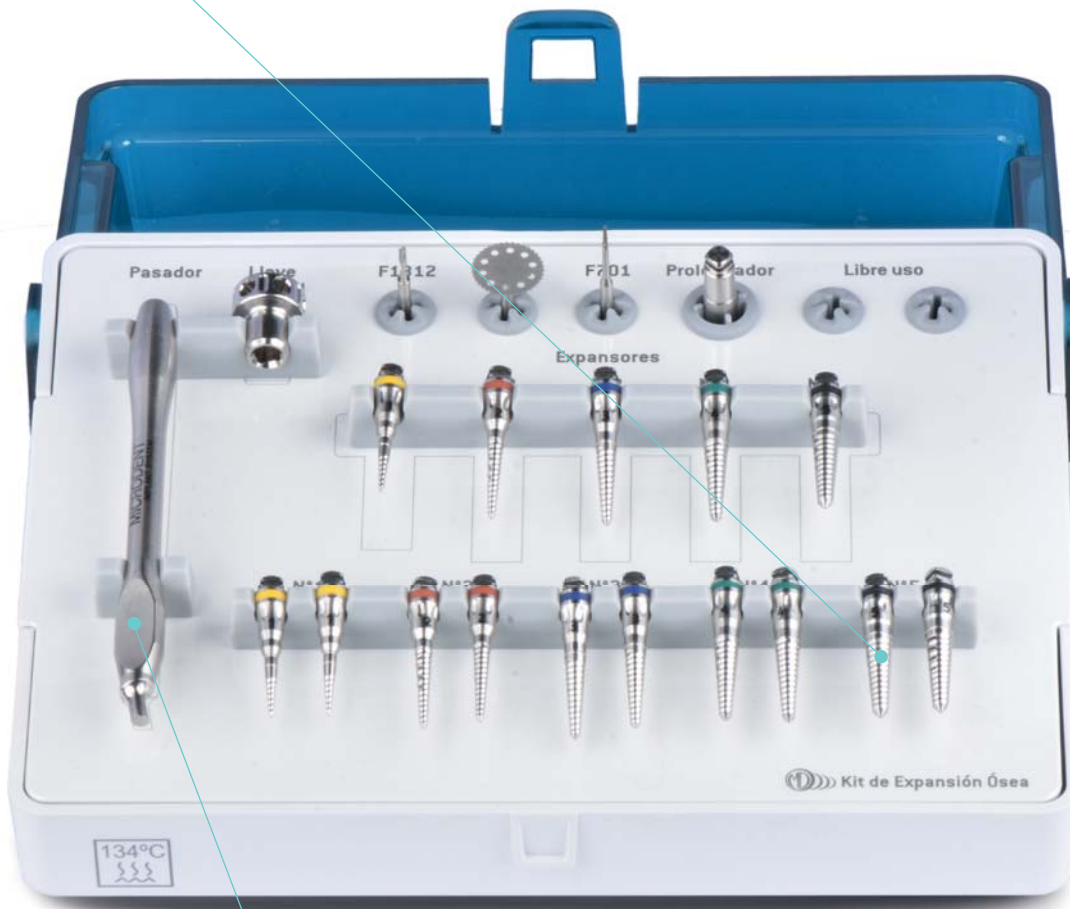| nº 1 1025 | nº 2 1830 | nº 3 2938 | nº 4 3345 | nº 5 4452 |
|---|--|--|--|--|
|  |  |  |  |  |
| Expansor de iniciación Ø punta 1.00 mm hasta 2.30 mm Longitud 10 mm | Ø punta 1.50 mm hasta 3.00 mm 8mm = Ø 2.20 mm 10mm = Ø 2.40 mm 12mm = Ø 2.60 mm 14mm = Ø 2.80 mm | Ø punta 1.90 mm hasta 3.80 mm 8mm = Ø 2.75 mm 10mm = Ø 3.00 mm 12mm = Ø 3.25 mm 14mm = Ø 3.50 mm | Ø punta 2.30 mm hasta 4.50 mm 8mm = Ø 3.30 mm 10mm = Ø 3.60 mm 12mm = Ø 3.90 mm 14mm = Ø 4.20 mm | Ø punta 3.00 mm hasta 5.00 mm 8mm = Ø 3.90 mm 10mm = Ø 4.20 mm 12mm = Ø 4.50 mm 14mm = Ø 4.70 mm |

Adicionalmente, el elevador de seno permite la elevación sinusal atraumática, evitando la fractura de la tabla ósea.

| Elevador de seno 3535 |
|---|
|  |
| Recto Ø 3.50 mm Para implantes Ø 4.00 mm Ø 4.20 mm |

KITS QUIRÚRGICOS

3 juegos de expansores para facilitar la cirugía con extensas corticotomías.



Llave para maximizar el control de la expansión y gestionar adecuadamente la velocidad de la técnica.

Los kits de Expansión y Condensación Ósea Microdent están equipados con todo el instrumental necesario para la correcta aplicación de cada una de estas técnicas. Un diseño inteligente y elegante planteado para ofrecer la máxima comodidad al clínico.

KIT AVANZADO DE EXPANSIÓN

El kit de expansión avanzado contiene el instrumental idóneo para la técnica de expansión ósea, incluyendo un triple juego de cada expansor para un mejor control del proceso de esta técnica y con el fin de conseguir una mejor estabilidad primaria en la posterior colocación del implante. Este kit incluye los siguientes elementos:

KE03J

- Fresa circular Ref. F101
- Fresa piloto expansores Ref. F1312
- Fresa apertura de la cresta Ref. 701
- Prolongador largo Ref. ACL44
- Llave manual Ref. 644
- Pasador llave Ref. 35
- Expansor nº1 (3 unid) Ref. 1025
- Expansor nº2 (3 unid) Ref. 1830
- Expansor nº3 (3 unid) Ref. 2938
- Expansor nº4 (3 unid) Ref. 3345
- Expansor nº5 (3 unid) Ref. 4452

Material opcional (bandeja inferior) no incluido:

- Llave de carraca Ref. LD1
- Llave extraoral Ref. LLEO

KIT BÁSICO DE EXPANSIÓN

El kit de expansión y condensación básico contiene el instrumental necesario para conseguir una adecuada condensación que permite mejorar la calidad y densidad ósea. Este kit incluye los siguientes elementos:


KBE

- Llave manual Ref. 644
- Pasador llave Ref. 35
- Expansor nº1 Ref. 1025
- Expansor nº2 Ref. 1830
- Expansor nº3 Ref. 2938
- Expansor nº4 Ref. 3345
- Expansor nº5 Ref. 4452
- Elevador de seno Ref. 3535



INSTRUMENTAL DE CIRUGÍA

Fresa para la apertura longitudinal de la cresta en la primera fase clínica del proceso de expansión, usada a alta velocidad.



Llave manual que proporciona un control sensible de todo el proceso de expansión o condensación.

Instrumental para la aplicación de los protocolos de las técnicas de expansión y condensación ósea que ahora además ofrece un nuevo tratamiento en las fresas y permite una mejor lectura y control de la profundidad, todo ello con el objetivo final de acondicionar un lecho ideal en zonas con características iniciales complicadas.

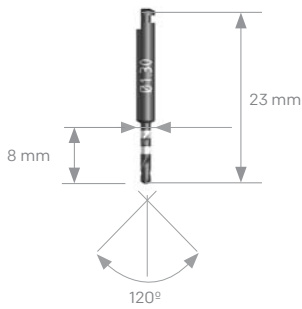
INSTRUMENTAL DE CIRUGÍA

INSTRUMENTAL QUIRÚRGICO

FRESA PILOTO

Se usa para perforar la cresta y permitir la introducción del expansor nº 1.

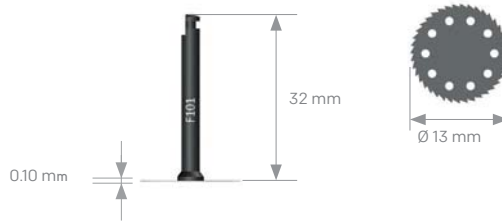F1312



FRESA CIRCULAR

Se utiliza para la apertura longitudinal de la cresta.

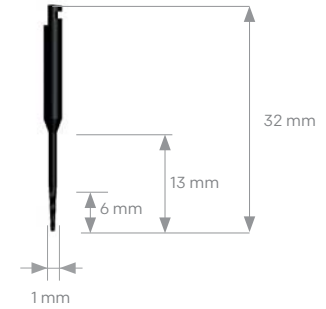
F101



FRESA 701

Se utiliza para la apertura longitudinal de la cresta, con altas velocidades.

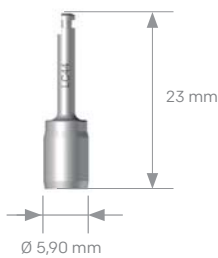
701



LLAVE DE CONTRA-ÁNGULO PARA PORTA-IMPLANTE METÁLICO Y EXPANSOR

Se utiliza directamente sobre la conexión cuadrada del expansor.

LC44

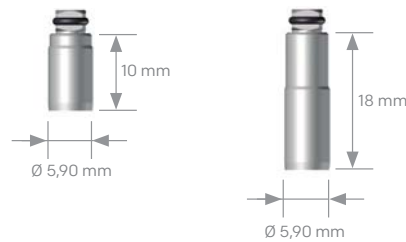


PROLONGADOR PARA EXPANSOR

Se utiliza directamente sobre la conexión cuadrada del expansor.

ACC44

ACL44



PASADOR

De apriete de la llave manual.

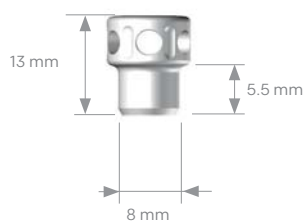
35



LLAVE MANUAL

Proporciona un control muy sensible de la expansión.

644



LLAVE EXTRAORAL

Llave muy práctica para realizar la expansión desde el exterior de la cavidad bucal.

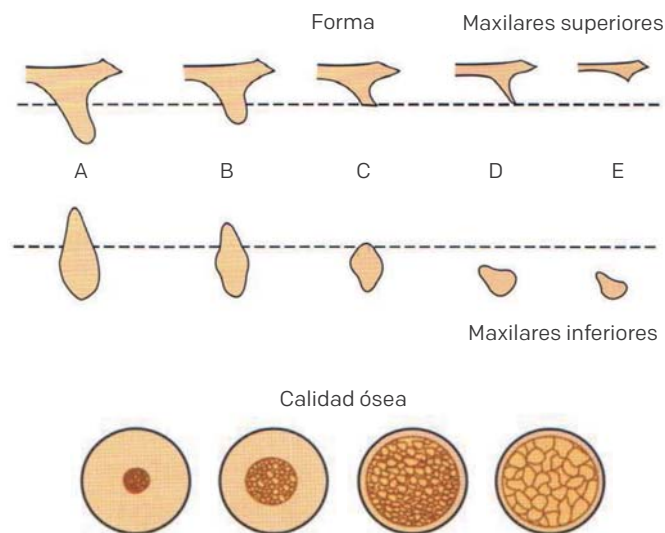
LLEO



CONSIDERACIONES CLÍNICAS

La forma residual de los maxilares y su calidad ósea deben ser tenidas en cuenta como consideraciones clínicas para realizar un excelente procedimiento de expansión y condensación ósea. Lekholm y Zarb - 1985-. (De Lindle, K. Karring, T. Lang, L. Periodontología clínica e implantología odontológica. 5ta, ed. Madrid: Ed Médica Panamericana; 2009.p. 53.)

| Hueso tipo A | Hueso tipo B | Hueso tipo C | Hueso tipo D | Hueso tipo E |
|---|---|--|---|---|
| Hueso con: | Hueso con: | Caracterizado por: | Caracterizado por: | Caracterizado por: |
| <ul style="list-style-type: none"> · Anchura > 5mm · Altura: 10-12 mm · Longitud > 5mm · Angulación >30% | <ul style="list-style-type: none"> · Anchura: 2,5 - 5 mm · Altura: 10 - 12 mm · Longitud > 15mm · Angulación >20% | <ul style="list-style-type: none"> · Hueso con altura y anchura desfavorables así como en longitud y angulación | <ul style="list-style-type: none"> · Atrofia intensa · Pérdida de hueso basal · Maxilar superior plano · Mandíbula en lápiz | <ul style="list-style-type: none"> · Atrofia extrema · Pérdida de hueso basal |



OBJETIVOS ESPECÍFICOS DEL SISTEMA DE EXPANSIÓN Y CONDENSACIÓN ÓSEA

| Expansión ósea | Condensación ósea lateral | Elevación ósea sinusal |
|--|--|--|
| <ul style="list-style-type: none"> · Ganancia en anchura ósea. · Correcta posición e inclinación de la axial de los implantes. · Volumen óseo suficiente. · Su uso es prácticamente atraumático. | <ul style="list-style-type: none"> · Mejora de la densidad. · Calidad ósea. · Aumento de la superficie de la sustentación. · Mayor resistencia a la carga. | <ul style="list-style-type: none"> · Ganancia en altura ósea. · Relación intermaxilar favorable. · Normalización de las relaciones intraorales. |



Se necesita una altura de unos 12 mm, una anchura de cortical vestibular, palatina y lingual mínima de 2 mm entre otras consideraciones para poder realizar una expansión ósea predecible en el tiempo.

CASOS CLÍNICOS

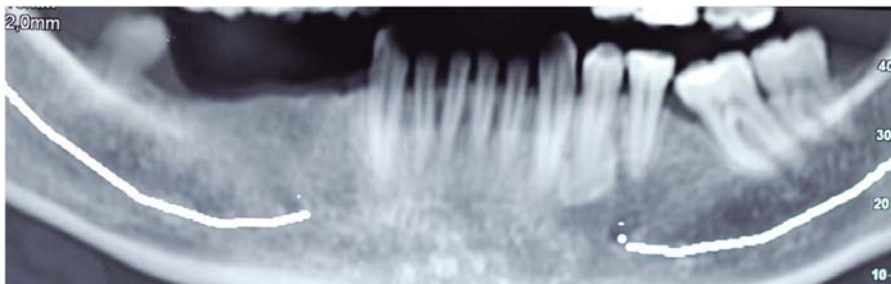
EXPANSIÓN Y CONDENSACIÓN ÓSEA MICRODENT

CASO CLÍNICO Nº1

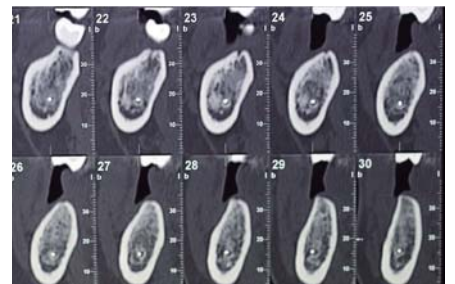
Fotos clínicas por cortesía del Dr. Holmes Ortega Mejía

Expansión en casos no extremos para devolver la dimensión transversal

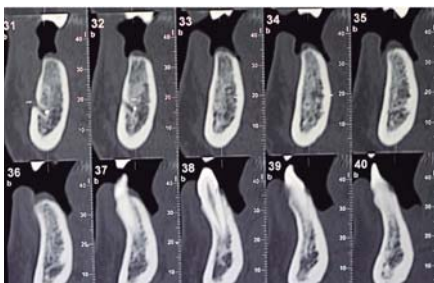
Paciente de 37 años que llega a la consulta para recuperar los dientes 4.4 - 4.5 - 4.6 - 4.7. Se decide colocar 3 implantes ya que los espacios se han reducido gracias a la mesialización del 4.8.



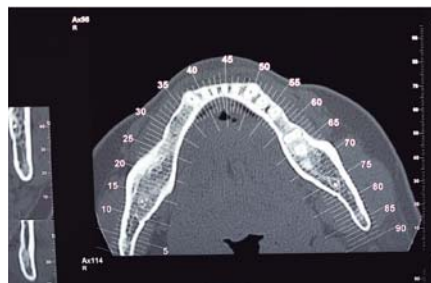
La técnica de expansión es una técnica que busca aumentar el diámetro transversal del hueso a tratar no sólo para poder colocar implantes, sino también para aumentar el volumen transversal y poder dar una mejor emergencia a la prótesis.



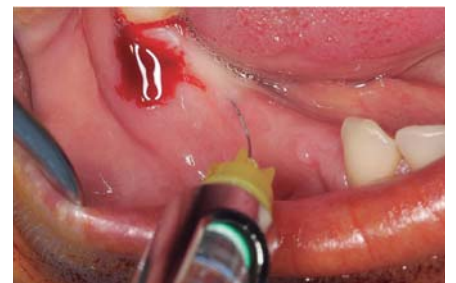En casos como este el colocar implantes no debería ser una dificultad, pero si queremos tener una buena emergencia nos damos cuenta de una falta de tejido por vestibular.



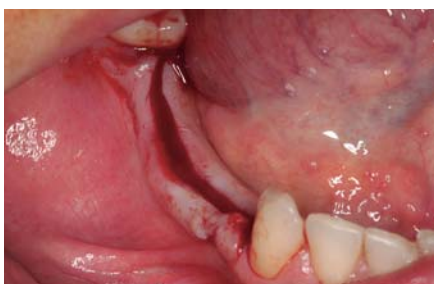Ganar unos milímetros transversalmente nos garantiza una emergencia adecuada para la prótesis.



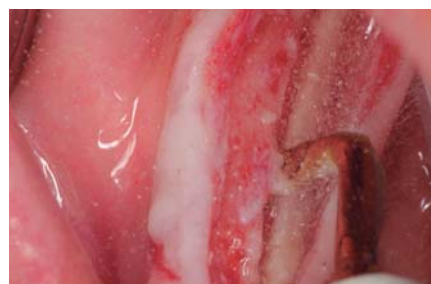A nivel del tercio apical no se observa la pérdida de espacio transversal, pero sí a nivel crestal.



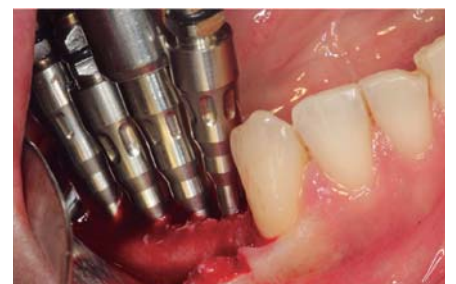Colocamos anestesia crestal, se observa clínicamente la pérdida transversal de hueso. Realizando la expansión mejoraremos la emergencia de la prótesis.



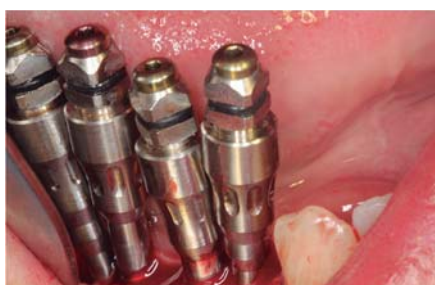Incisión crestal-lingual para mantener un tejido queratinizado por vestibular.



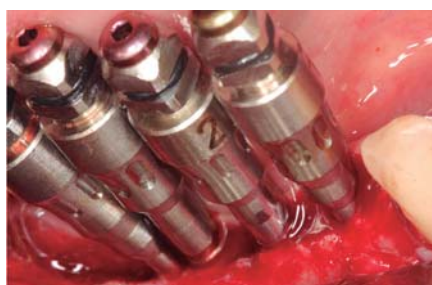Corticotomía longitudinal con piezoeléctrico.



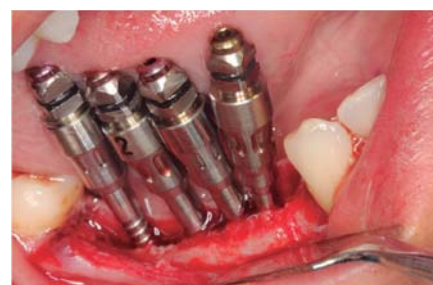Iniciamos protocolo de expansión empezando por los expansores amarillos, comenzando por el centro de la corticotomía.



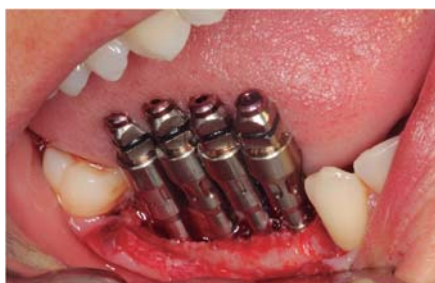Continuamos protocolo, retiramos el expansor amarillo del centro y lo cambiamos por uno rojo.



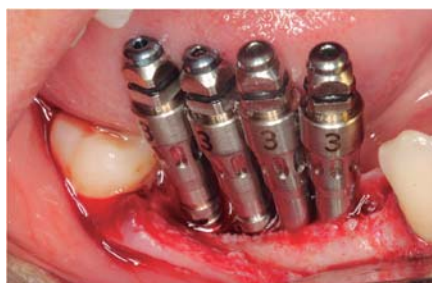Continuamos retirando expanders amarillos y cambiándolos por rojos, siempre desde el centro hacia los extremos.



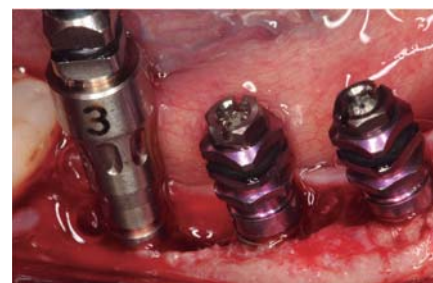De expanders amarillos a rojos en distal.



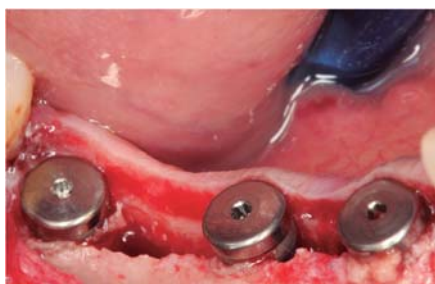Expandores rojos en mesial.



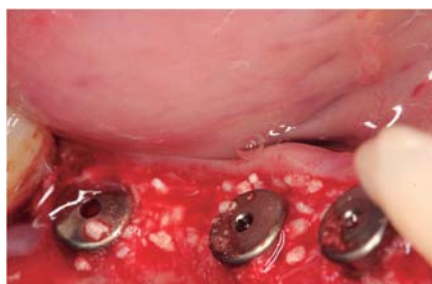
Continuamos con la misma secuencia y colocamos el expansor n°3 que corresponde al azul.



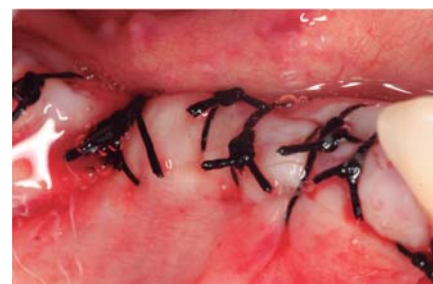Retiramos los expanders azules del centro y colocamos el implante expansivo MV4,20 x12 mm.



Lo mismo realizamos por distal, obsérvese la expansión obtenida.



Rellenamos con biomateriales (hueso heterólogo Apatos).



Suturamos con seda evitando así las lesiones del monofilamento por estar en contacto con la lengua.

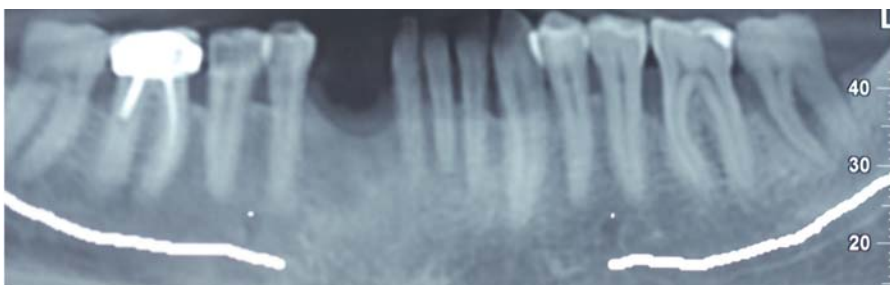
CASO CLÍNICO Nº2

Fotos clínicas por cortesía del **Dr. Holmes Ortega Mejía**

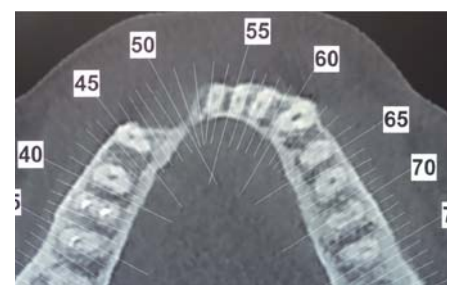
Expansión y regeneración diferida

Paciente de 55 años al que le realizaron la extracción de los dientes 4.2 con quistes apicales y bolsas superiores a 9 mm, con abscesos recurrentes.

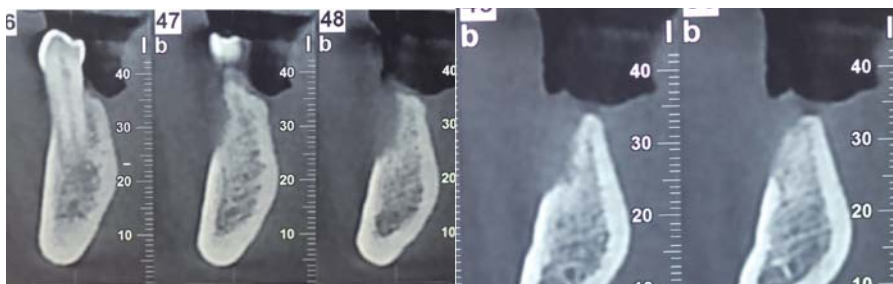
En la exploración clínica se observó una pérdida de tejido queratinizado y un defecto transversal. Se decide hacer un IGL para tener un buen tejido y así poder proteger el injerto.



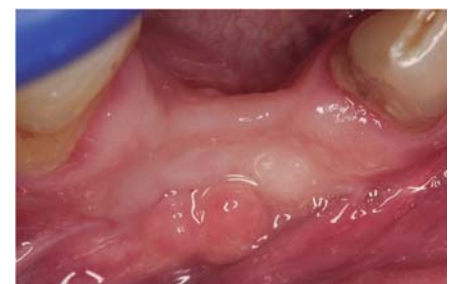En la ortopantomografía se observa una leve pérdida vertical.



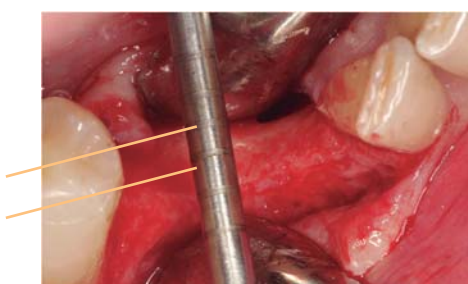
En el estudio tomográfico se observa una pérdida transversal de tejido óseo; también se observa la pérdida de contorno del maxilar inferior.



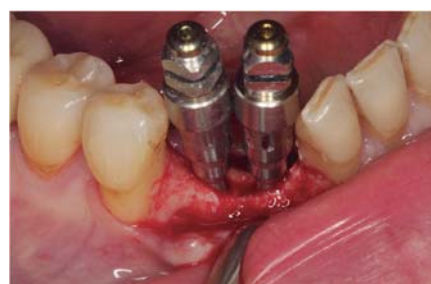En los cortes axiales podríamos pensar en colocar dos implantes un poco sumergidos perdiendo 3mm en vertical, encontrándonos con coronas más grandes; no obstante recordemos que el contorno de la mandíbula en ese sector se ha perdido y tendríamos implantes muy juntos y con coronas demasiado grandes.



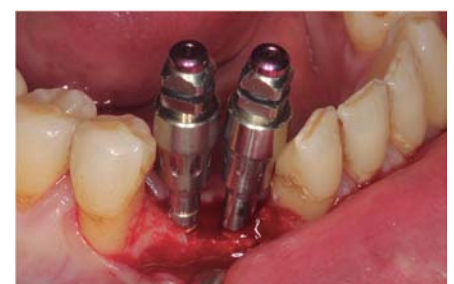Se realiza primero un IGL para garantizar la protección del injerto.



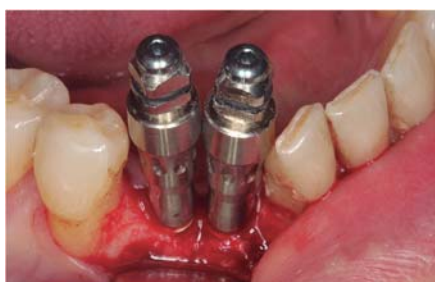Se pueden observar los 2 mm de cresta y alrededor de 4 mm de defecto.



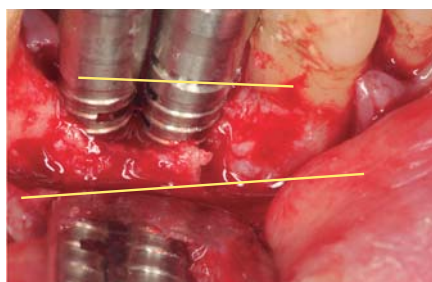
Se realiza primero la corticotomía con cirugía piezoeléctrica y se empieza a realizar la expansión con los expansores Microdent.



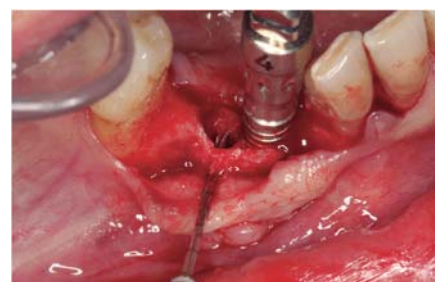Se retiran los expansores amarillos (nº1) y se reemplazan por los rojos (nº2) profundizando hasta 14 mm.



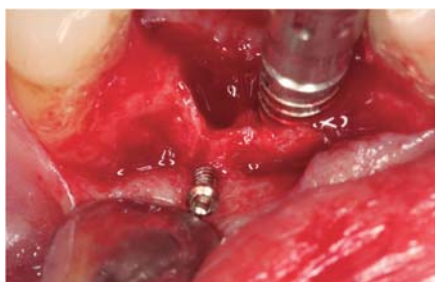Se continúa con el protocolo cambiando los expansores rojos por los azules profundizando hasta 14 mm.



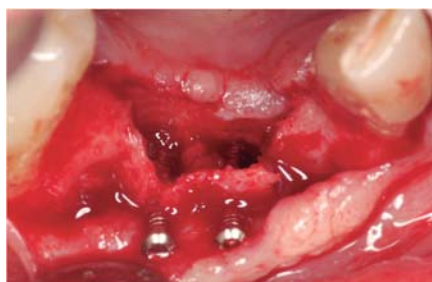Se observa una fractura en mesial que no involucra al diente contiguo.



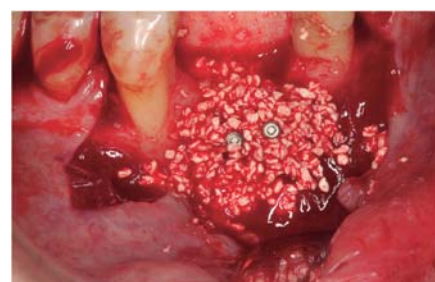Se retira un expansor y se coloca un tornillo de osteosíntesis.



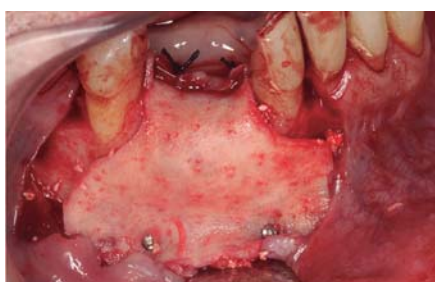Parte del tornillo de osteosíntesis queda por fuera para realizar la regeneración en tienda de campaña.



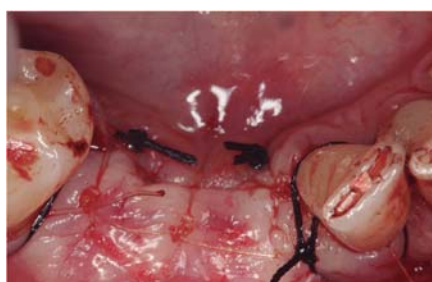Se retira el otro expansor y se coloca otro tornillo de osteosíntesis con la finalidad de no permitir el colapso de las tablas. Se puede observar la mejora transversal.



Se rellena el defecto y se hace una regeneración en tienda de campaña utilizando biomateriales (hueso heterólogo Apatos).



Se protege el injerto con membrana Derma, fijada con tornillos de osteosíntesis.



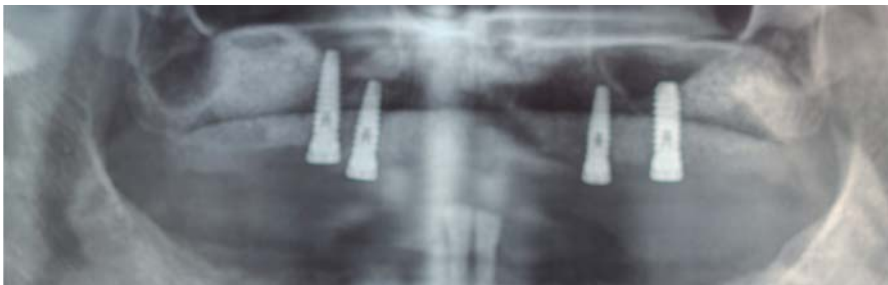Se sutura con monofilamento (puntos simples) y seda (puntos de contención).

CASO CLÍNICO Nº3

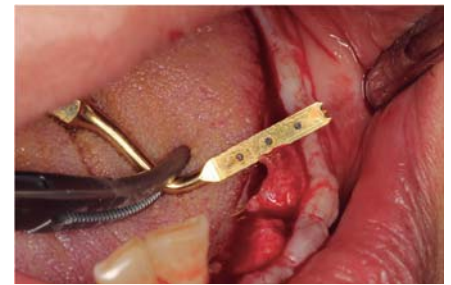Fotos clínicas por cortesía del **Dr. Holmes Ortega Mejía**

Expansión en casos extremos para recuperar la dimensión transversal (Caso Complicado)

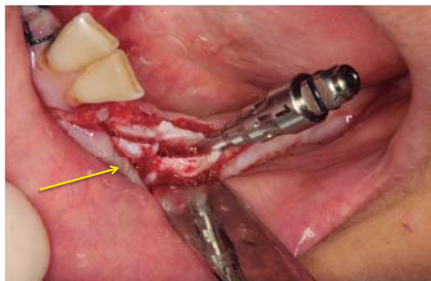
Paciente de 36 años al que le extrajeron los dientes del 3er cuadrante aproximadamente hace 16 años. Se observa una cresta de 2mm con un tejido óseo irregular. Se decide hacer una prótesis híbrida con 6 implantes realizando primero una expansión con colocación de implantes en el mismo acto quirúrgico, en las dos hemiarcadas.



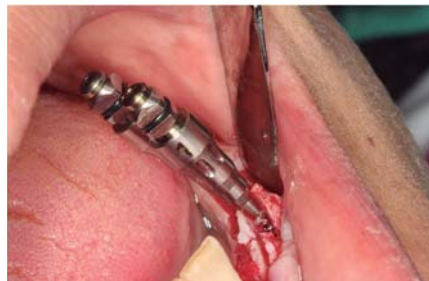Rx donde observamos una lesión a nivel del sector izquierdo con ausencia de continuidad ósea a la altura del 34, que más adelante nos va a fracturar la tabla.



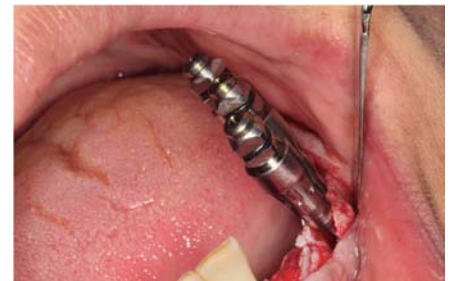La cresta del lado izquierdo transversalmente mide 2 mm.



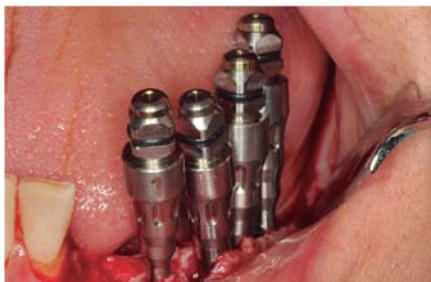Se realiza la corticotomía longitudinal y se observa la fractura vertical a nivel del 34. Se coloca el expansor amarillo en el centro de la corticotomía.



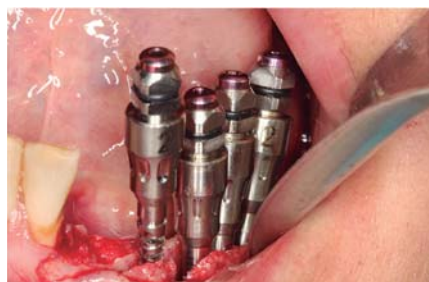Se coloca el segundo expansor amarillo al lado del primero, lo más cerca posible pero de forma que se pueda trabajar cómodamente.



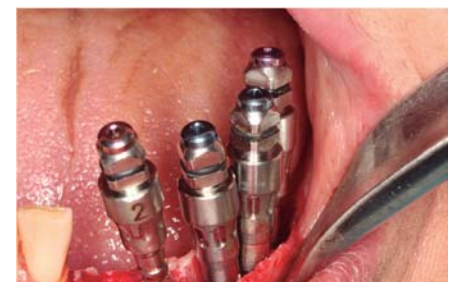Al colocar un tercer expansor amarillo la fractura comienza a magnificarse.



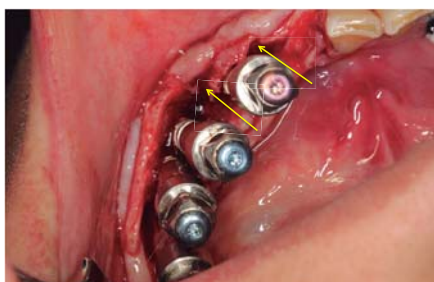
Se coloca un cuarto expansor amarillo a mesial de la fractura.



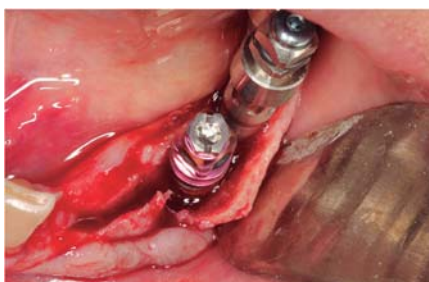Se coloca el siguiente juego de expandores de color rojo realizando la misma secuencia de los amarillos, primero en el centro y después hacia los extremos.



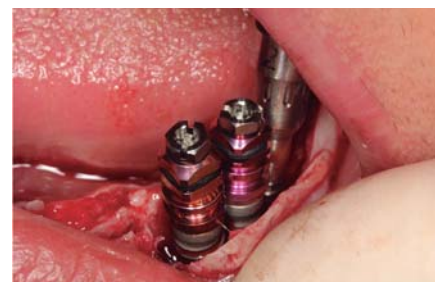Se sigue el protocolo de expansión con los expandores azules manteniendo la misma secuencia que los anteriores.



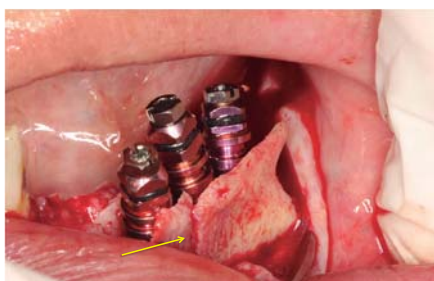Se puede observar un importante gap en la regeneración y las dobles fracturas fruto de la irregularización del hueso remanente.



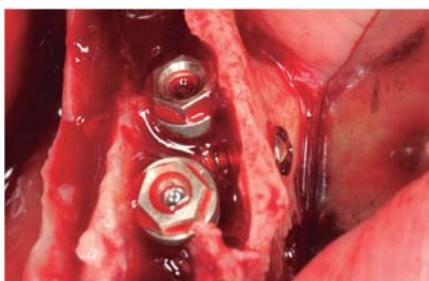
Se observa el desplazamiento de la tabla vestibular.



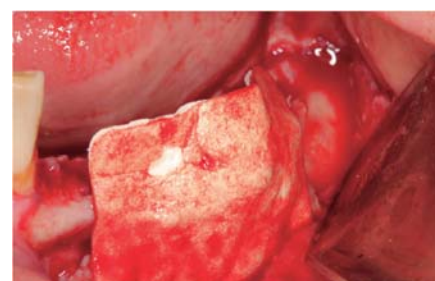
Se continúa colocando los implantes haciendo un contrafuerte de la tabla vestibular.



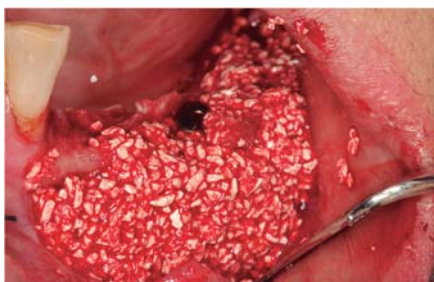Se coloca un tercer implante y se observa la fractura de la tabla y cómo el mismo implante ha colocado la tabla en el mismo nivel.



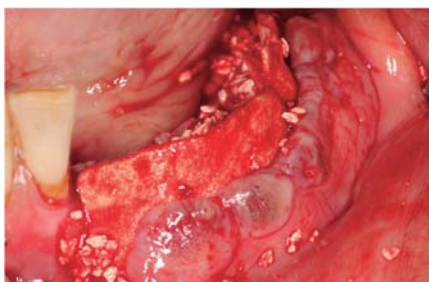Situando los implantes sumergidos 1 mm se inserta un tornillo de osteosíntesis para estabilizar la tabla vestibular manteniendo la separación para facilitar la regeneración.



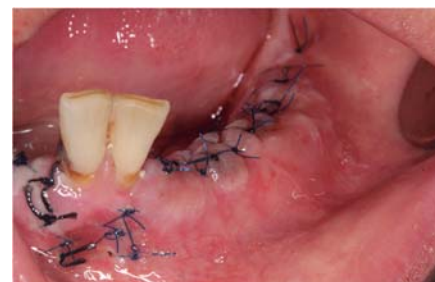Se fija una membrana de colágeno al fondo del vestíbulo.



Posteriormente se colocan biomateriales (hueso heterólogo Apatos) hidratado en su propia sangre.



Se corta el periostio para permitir desplazar el tejido y se sutura.



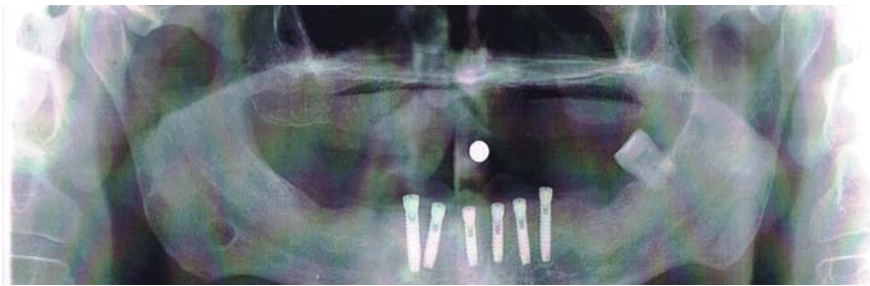
8 días después de la cirugía.

CASO CLÍNICO Nº4

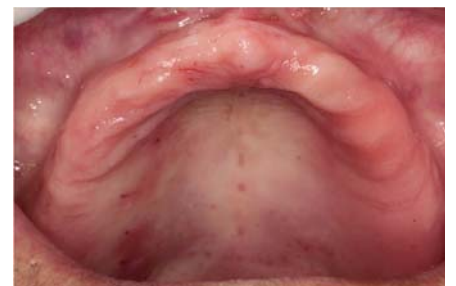Fotos clínicas por cortesía del **Dr. Holmes Ortega Mejía**

Expansión extrema en segunda intención de colocación de implantes

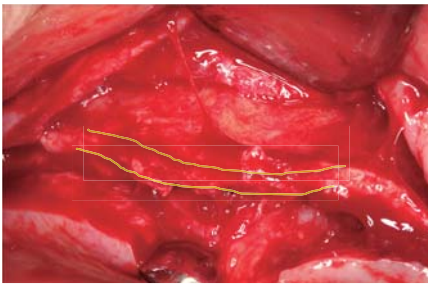
Paciente de 55 años al que le extrajeron los dientes hace 25 años y lleva una prótesis total desadaptada. Al paciente se le va a colocar una híbrida con 6 implantes. Debido al espesor y a la altura del hueso se decide hacer una expansión y colocar los implantes en una segunda sesión.



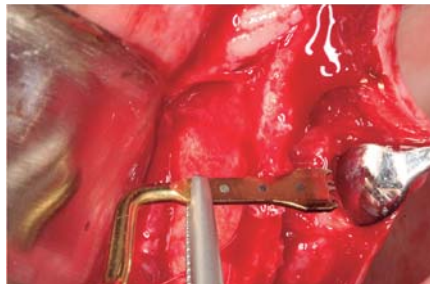
Con la ortopantomografía se observa un hueso remanente al seno con una altura de 12 mm. Se decide pedir un TAC al paciente antes de operarlo, pero él no se lo quiere hacer, firma los consentimientos y decide operarse.



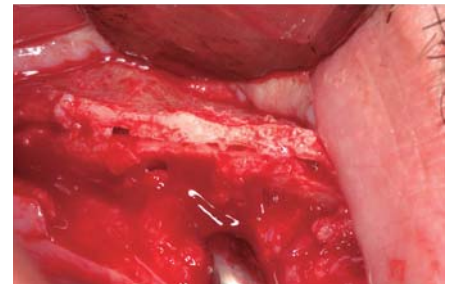
Se observa un buen tejido queratinizado que facilita la cirugía.



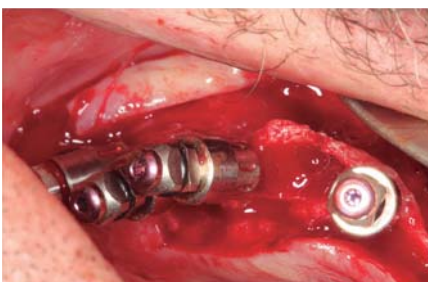Cresta.



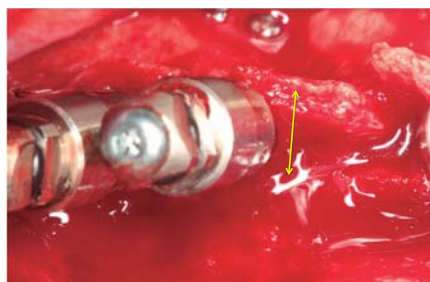
Cresta de 1 mm de espesor con una altura menor de 12 mm.



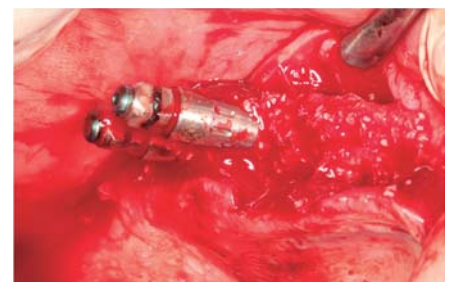Se realiza una corticotomía lo más larga y profunda posible.



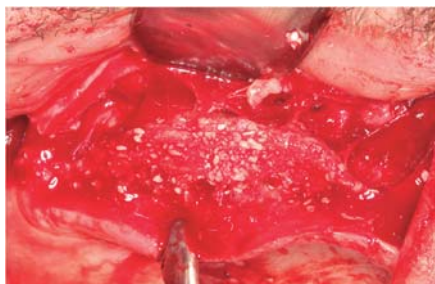
Se colocan primero los expansores amarillos, continuando el protocolo seguidamente con los expansores rojos.



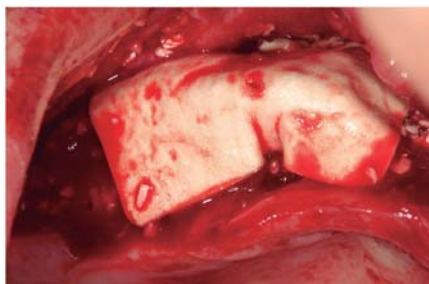Se sigue con los expansores azules y se puede observar como comienza a verse la expansión.



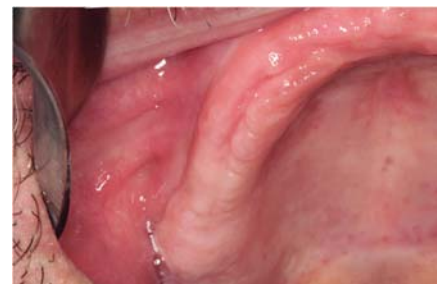Se retiran los expansores y se rellena de biomateriales (hueso heterólogo Apatos).



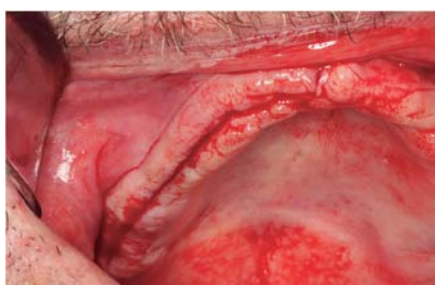Se rellena totalmente la corticotomía del hueso llegando a ganar más de 5 mm de espesor.



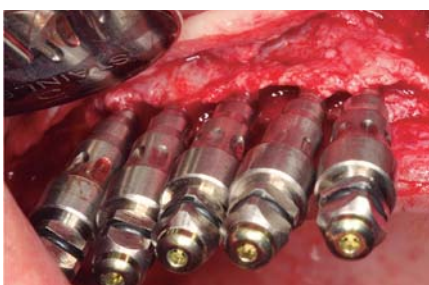
Se fija una membrana de colágeno y se sutura.



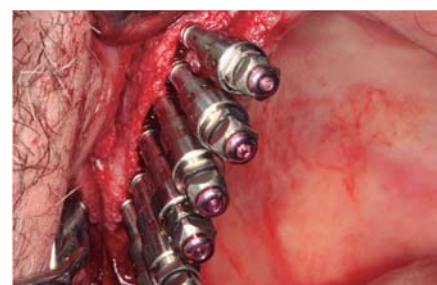4 meses después se realiza una segunda cirugía.



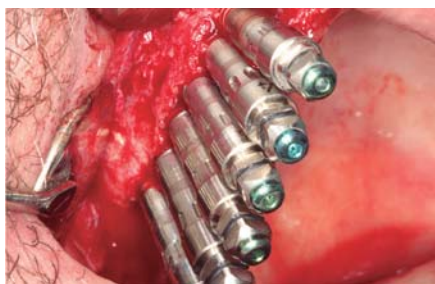Se realiza una incisión crestal.



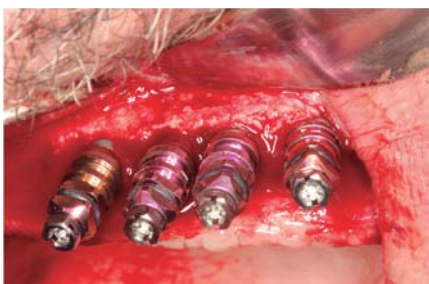Al ver esta imagen se puede asegurar que en la expansión que hicimos sólo ganamos 3 mm de 5 mm que teníamos por no haber usado tornillos de osteosíntesis para mantener las tablas abiertas.



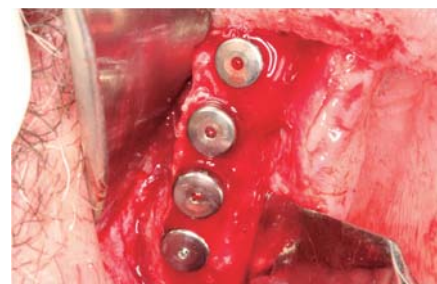
Se continúa con la expansión utilizando los expansores rojos; en este caso se usan 6 juegos para una expansión más estable.



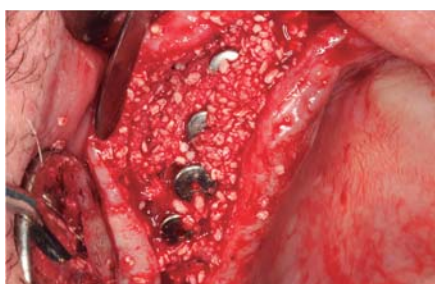6 expansores verdes.



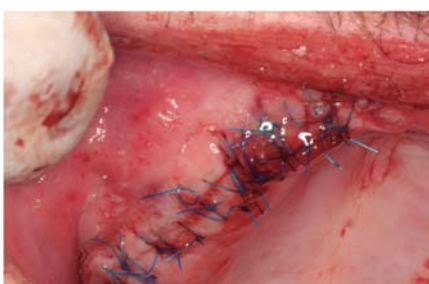Colocación de 4 implantes expansivos MV 4,20x12 mm. La cantidad de expansores no está relacionada con la cantidad de implantes.



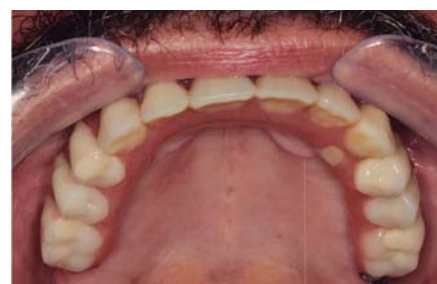Gracias a la expansión anterior podemos colocar los implantes con una buenas tablas que nos ayude a evitar la reabsorción a nivel crestal y se observa un hueso menos corticalizado.



Se regenera con hueso y membrana para aumentar el volumen transversal.



3 días después se puede observar una buena cicatrización.



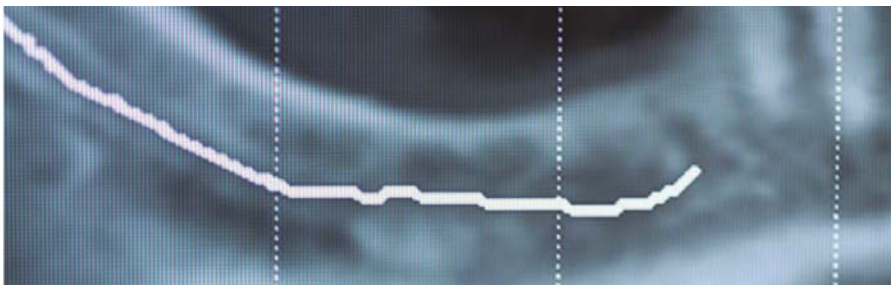
Prótesis híbrida.

CASO CLÍNICO Nº5

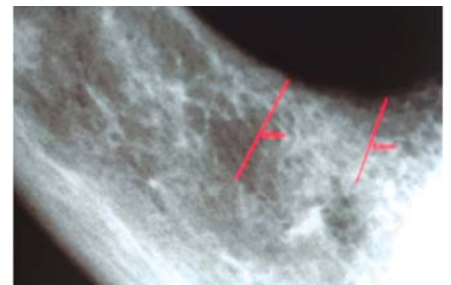
Fotos clínicas por cortesía del **Dr. Holmes Ortega Mejía**

Expansión extrema lateral al nervio dentario inferior

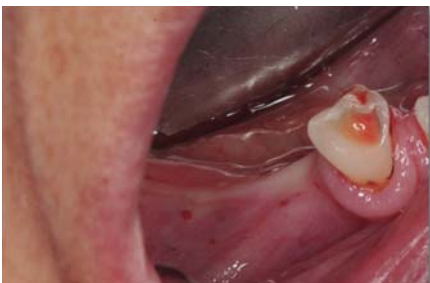Paciente de 47 años que desea "recuperar los dientes del sector inferior izquierdo" se le propone restaurar los dientes 4.4 - 4.5 - 4.6, colocando dos implantes. Se realiza una expansión y colocación de los implantes detrás del mentoniano y delante del dentario.



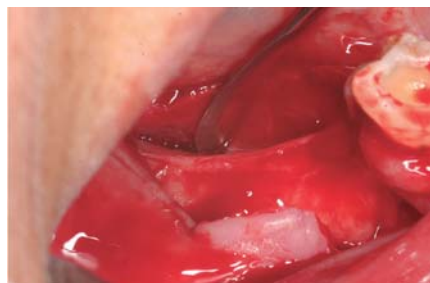En los cortes del TAC se observa un hueso atrófico de 5 mm de altura con 3 mm de espesor.



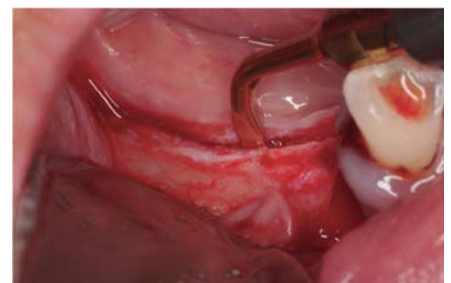Distancia al dentario 5 mm y al mentoniano 4 mm.



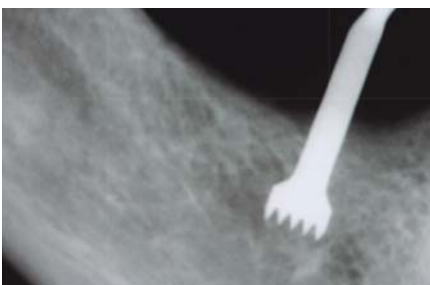Utilizando anestesia supracrestal y supra-perióstica y colocando tan sólo un émbolo para mantener la zona despierta, comenzamos a hacer la corticotomía.



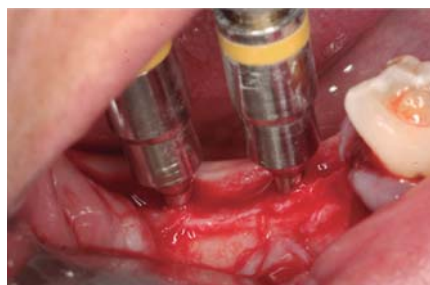Se realiza la incisión crestal-lingual.



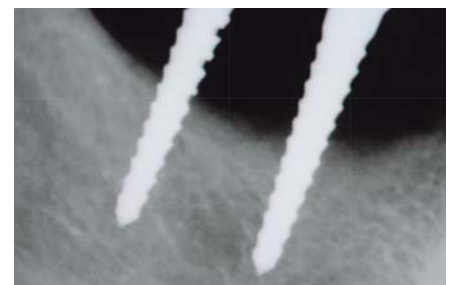
Se realiza la corticotomía con cirugía piezoeléctrica.



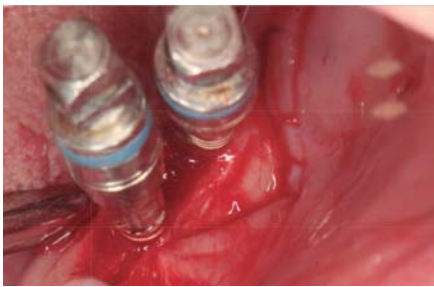Rx de control; se puede ver como empezamos a pasar por detrás del mentoniano.



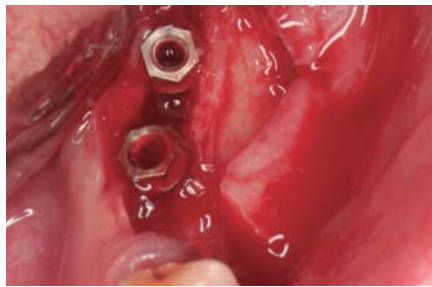
Al ser la corticotomía corta decidimos trabajar con sólo dos juegos de expansores.



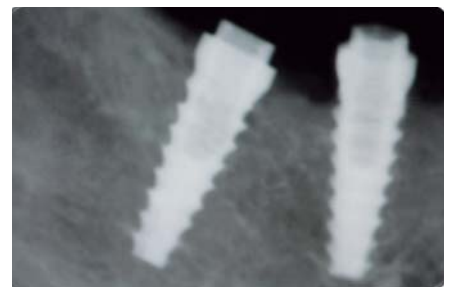
Rx de control, con expansores rojos se aprecia cómo vamos pasando por detrás del dentario.



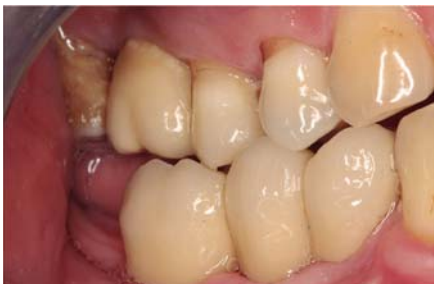Expansores azules a 13 mm de profundidad.



Colocación de los implantes expansivos MV 4,20x12 mm.



Rx de control; se observa el paso del implante por detrás del dentario y por detrás del mentoniano.



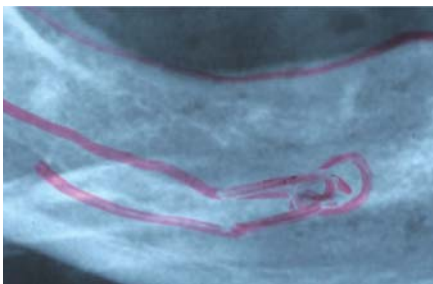Estética final.

CASO CLÍNICO Nº6

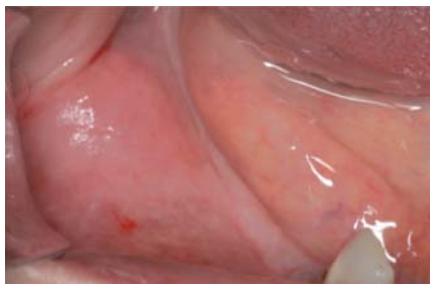Fotos clínicas por cortesía del **Dr. Holmes Ortega Mejía**

Expansión y colocación de implantes laterales al nervio

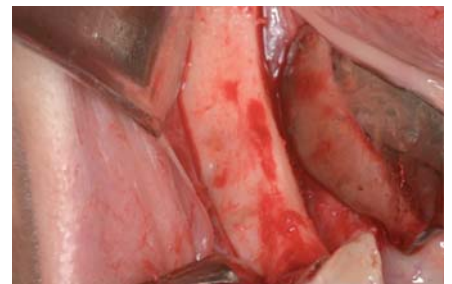
Paciente de 42 años que perdió los dientes hace más de 25 años. Presenta una cresta estrecha, hueso tipo C, la distancia de la cresta al nervio dentario inferior es menor de 10mm. Colocación de implantes expansivos MV3,80 x12mm en el 44 - 45 - 46 realizando la Técnica ESBIPRO.



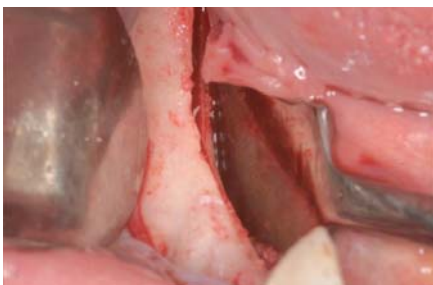Nervio dentario inferior y bucle del mentoniano.



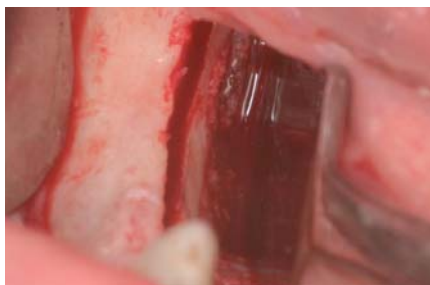Cresta alveolar estrecha.



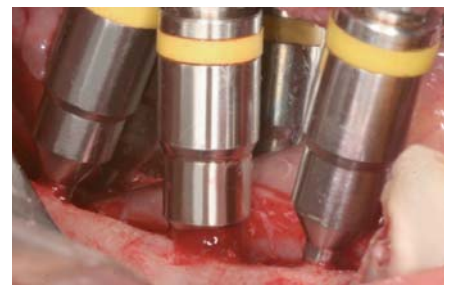Cresta alveolar estrecha tipo C.



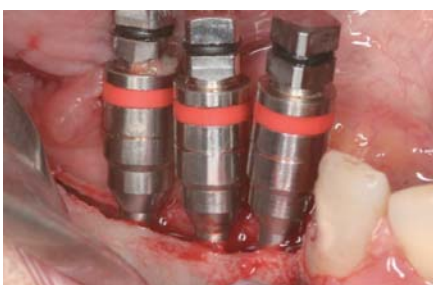Corticotomía larga y por lingual de la cresta.



Corticotomía realizada con piezoeléctrico.



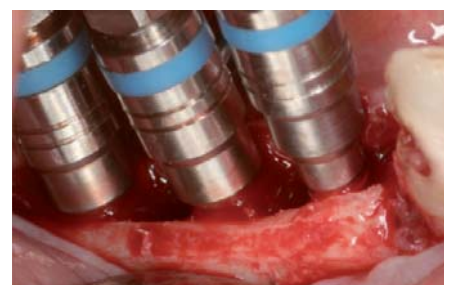Comenzamos la expansión con los expansores amarillos.



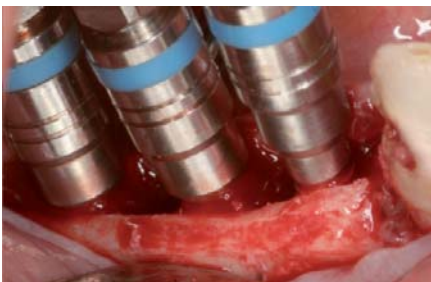
Seguimos la secuencia de expansores.



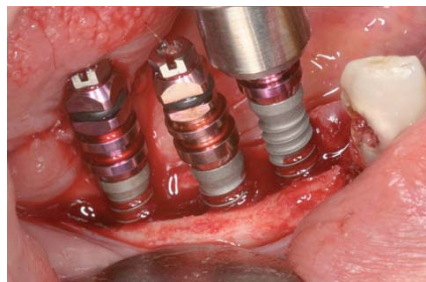
La expansión es progresiva.



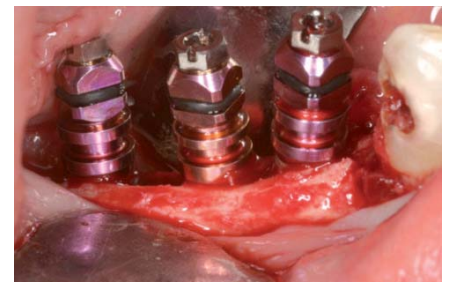
Expandimos sólo hasta el expansor azul para colocar implantes de 3,80 mm.



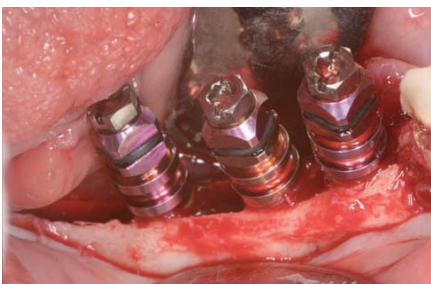
Los implantes MV actúan como expansores por lo cual hay que empezar siempre por el centro.



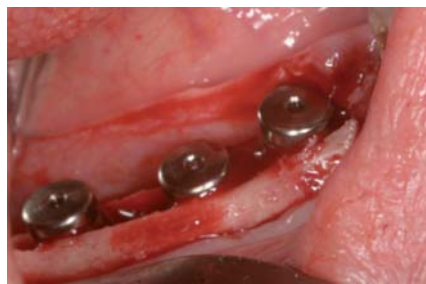Inserción progresiva de los implantes.



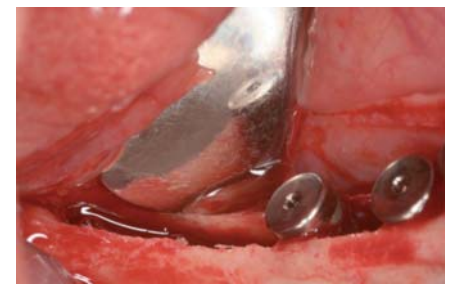Colocación de los implantes MV.



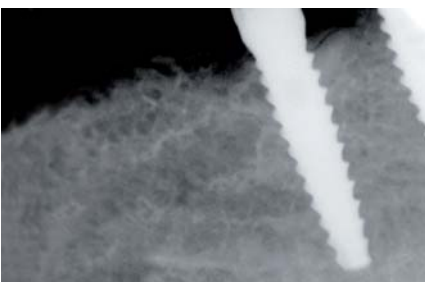
Expansión de la cresta ósea.



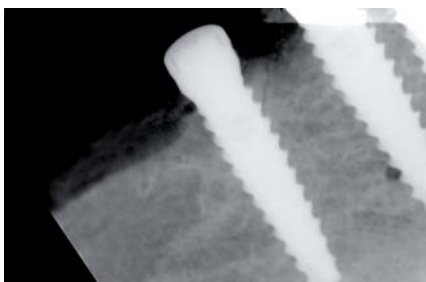
Se colocan los tres implantes y su tornillo de cierre.



Se puede observar la gran dilatación conseguida.



Los implantes se colocaron laterales al nervio.



El paciente no tuvo ningún tipo de parestesia.

ATENCIÓN AL CLIENTE

Teléfono: 93 844 76 50

Horario: Lunes a Jueves de 09h a 18h.

Viernes de 09h a 15h.

REALIZACIÓN DE PEDIDOS

Telf. 93 844 76 93.

E-mail implant@microdentsystem.com

www.microdentsystem.com.

Delegado comercial de su zona.

PLAZOS DE ENTREGA

Península Entrega antes de las 19h del día siguiente para pedidos realizados antes de las 14h (Península).

Entrega en 24-48h para pedidos realizados antes de las 14h (Islas Canarias).

Consultar opción entrega Interdías (disponible sólo para provincia de Barcelona).

EXPEDICIÓN DE PRODUCTOS

Siempre para pedidos realizados antes de las 14h.

Díganos el horario elegido al realizar su pedido:

- Servicio 08.30h.
- Preferente: entrega de 08.30h a 10h.
- Express: entrega de 10h a 13h.
- Servicio 19h: entrega antes de las 19h. (Horario por defecto).

*Disponible para toda la península. Consultar para Canarias.

DEVOLUCIONES

No se admitirán devoluciones transcurridos 30 días de la recepción del material.

Todas las devoluciones de material deberán ir acompañadas del impreso de devolución de productos debidamente cumplimentado y adjuntando una copia del albarán de entrega.

FACTURACIÓN Y FORMA DE PAGO

Domiciliación bancaria a 30 días fecha factura.

Consultar otras modalidades y facilidades de pago a nuestro departamento de atención al cliente o al delegado comercial de su zona.

* Microdent se reserva el derecho de hacer cualquier modificación sin aviso previo.

Importante:

- El uso de aditamentos no suministrados por Microdent puede comprometer la estabilidad y fijación de la prótesis así como provocar situaciones de aflojamiento o fractura. Además provoca la pérdida de garantía de nuestros implantes.

- Consulte disponibilidad de referencias según país ya que puede haber productos no comercializados en su zona.

